Sonder-Abdruck

aus der

v. Leyden-Festschrift.

I. Band.

Sur la scoliose tardive dans la paralysie spinale infantile.

Par le

Professeur **Pierre Marie,**
Paris.

On sait, depuis les premiers travaux consacrés à l'étude de la paralysie spinale infantile, que cette affection peut, à courte échéance, s'accompagner entre autres déformations, d'une scoliose parfois très prononcée; déjà Heine et Duchenne de Boulogne ont signalé ce fait et ont incriminé, pour en expliquer la production, une paralysie des muscles du rachis analogue à celle qui frappe les membres et détermine leur atrophie.

Il existe une autre variété de scoliose, dans la paralysie spinale infantile, c'est celle qui survient tardivement, plusieurs années après l'attaque poliomyélitique. Les auteurs ne semblent pas avoir distingué cette variété de scoliose de celle qui est contemporaine du début de l'affection spinale. J'ai eu l'occasion d'observer deux cas dans lesquels la scoliose n'est survenue que 16 ans et 29 ans après l'apparition de la paralysie spinale infantile, aussi m'a-t-il semblé qu'il y avait lieu de décrire une variété tardive de scoliose dans la paralysie spinale infantile.

Observation I.

Denov. . . Homme de 25 ans, sans antécédents héréditaires. La paralysie spinale infantile l'aurait frappé à l'âge de trois mois, il aurait eu alors des convulsions, mais il ne connait en réalité aucun détail sur le début de sa maladie. A l'âge de 3 ans il a été recueilli dans un établissement religieux et n' en est sorti que pour entrer à Bicêtre. Jamais il n'a pu marcher, on l'a toujours trainé dans une petite voiture. Il a appris à lire à écrire et aussi à coudre dans les vêtements. Il n'existait jadis aucum déformation thoracique ou rachidienue, c'est seulement à partir de 1892, á l'âge de 16 ans, que la déformation du trone, actuellement très prononcée, a commencé à apparaître, elle s'est faite progressivement.

La paralysie porte surtout sur les membres inférieurs, celui du côté droit n'est capable d'aucun mouvement, au membre inférieur gauche l'extension de la jambe sur la cuisse est encore possible ainsi que la flexion de la jambe et celle des orteils. Les deux genoux restent fixés en demi-flexion probablement par suite de soudures fibro-tendineuses et articulaires; le pied gauche est également soudé, le pied droit présente au contraire une grande laxité.

L'epaule droite est émaciée ainse que le bras, il existe un certain degré de rétraction du coude en flexion; le triceps brachial est tres affaibli; la pronation est plus faible que la supination. Les mouvements du poignet et des muscles de la main et des doigts sont bien conservés.

L'épaule gauche est plus émaciée que la droite, la deltoïde manque presque entièrement; le triceps est conservé, la flexion da l'avant-bras est presque nulle. La pronation et la supination font défaut. La flexion des doigts est assez bien conservée; l'extension du poignet

est énergique; les éminences thénar et hypothénar sont atrophées ainsi que les interosseux. Il existe des secousses fibrillaires très nettes sur differents muscles du tronc, des membres supérieurs, des épaules, et même dela tête (masseters, temporaux, muscles de la face).

La sensibilité cutanée se montre normale dans ses différents modes. Sur les membres inférieurs la peau est lisse, les poils abondans, les ongles sont striés; la jambe droite est toujours froide. Reflexes rotuliens et du tendon d'Achille abolis des deux côtés; les réflexes du

Déformation du rachis et du thorax.

poignet et du coude existent mais assez faibles. Le reflexe plantaire se produit en flexion des deux côtés.

Le Thorax présente une deformation prononcée à concavité dirigée vers la gauche. Il existe une saillie des angles costaux en arrière et à droite; en avant le rebord des cartilages costaux fait une saillie angulaire en un point symètriquement opposé à la saillie de l'angle des côtes en arrière et à droite; cette saillie angulaire forme un angle dièdre à crête antérieure descendant le long du côté gauche de la paroi antérieure du Thorax. Les dernières côtés gauches sont aplaties et constituent la paroi d'une gouttière abdominale dont la paroi inférieure est formée par la crête iliaque. Le rachis présente une cypho- scoliose très prononcée à concavité gauche.

Observation II.

Gabir . . . Homme de 44 ans d'une intelligence audessus de sa condition qui nous donne avec une précision parfaite tous les renseignements nécessaires sur l'évolution de sa maladie. Il nie tout antécédent nerveux héréditaire, sa première enfance s'est passée sans incident. A l'âge de 5 ans survint la paralysie infantile pour laquelle il a dans la suite trouvé asile à Bicêtre. Le malade ne peut fournir aucun détail sur le mode de début de cette paralysie qui s'était localisée au membre inférieur droit.

Pendant les trois ans qui suivirent, il se trouva assez impotent, la marche lui était très difficile, puis peu à peu celle-ci s'améliora, et à l'âge de 8 ans, malgré la faiblesse et le moindre développement de son membre inférieur droit, il se mit à aller et venir sans canne.

Jusqu'à l'âge de 34 ans, en 1890, G . . . . put jouir ainsi relativement bien de l'usage de ses membres. A cette èpoque survinrent des douleurs dans les deux jambes et dans les reins, ces douleurs surtout intenses pendant le repos au lit laissaient au matin le malade tout raide quand il se réveillait. Dans la journée les douleurs ne disparaissaient pas entièrement, parfois elles prenaient la forme de „crampes", d'autre fois c'étaient des douleurs „comme si on lui

tordait les os", elles duraient un quart d'heure, vingt minutes, pour reparaître une heure aprés.

En même temps les deux jambes se sont affaiblies, elles ont diminué de volume progressivement jusqu'en 1898; dès 1896 la marche a été beaucoup plus difficile, et à partir de cette époque il lui est devenu impossible de progresser sans béquilles.

Cette reprise tardive d'amyotrophie n'est pa restée localisée aux membres inférieurs, la musculature des membre ssupérieurs présente également des troubles assez accentués. Au membre supérieur droit on note une certaine atrophie du biceps quoique la force de ce muscle soit bien conservée, au contraire le volume du triceps n'a guère diminué tandisque sa force est presque entièrement abolie. — Au membre supérieur gauche tous les mouvements semblent se faire normalement sauf ceux du deltoïde qui sont affaiblis.

La diminution de volume des masses musculaires des membres inférieurs n'a pas atteint un degré extrêmement prononcé mais l'impotence fonctionnelle de ces membres et très accusée; elle est presque complète à droite. Le malade ne peut faire que de légers mouvements des orteils, il ne peut redresser le pied qui est tombaut et ne présente qu'à l'état rudimentaire des

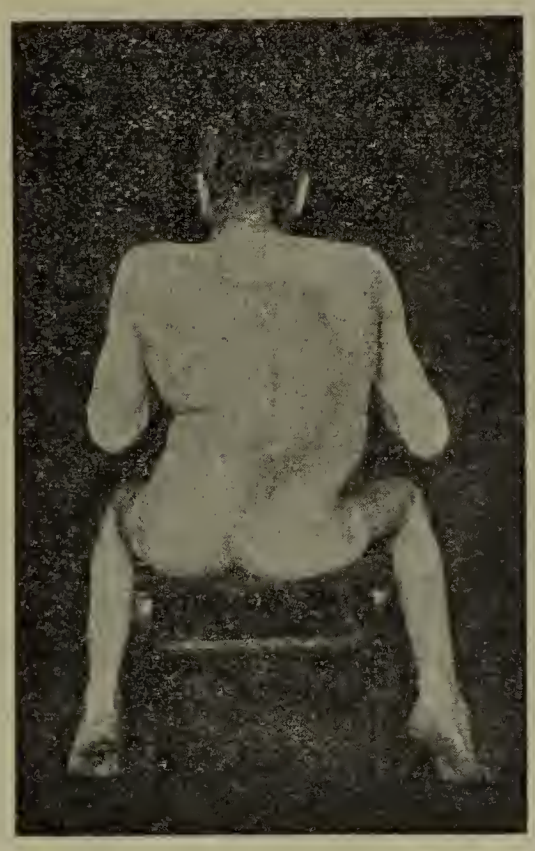

Déformation du rachis et du thorax.

mouvements de latéralité; le genou peut encore être un peu flèchi, ainsi que la cuisse dans l'articulation de la hanche; quand la jambe gauche est placée en rotation interne il peut la soulever un peu en totalité; ce mouvement n'existe plus à droite.

On constate dans un grand nombre de muscles l'existence de secousses fibrillaires ou fasciculaires à l'état presque permanent, ces secousses siègent non seulement sur les muscles manifestement atteints tels que ceux des jambes, des cuisses et des fesses, du dos et des épaules, mais aussi sur les muscles des bras et des avant-bras.

Les réflexes rotuliens sont abolis des deux côtés, la percussion du tendon rotulien détermine des trémulations dans le triceps crural correspondant et aussi dans le triceps crural et les adducteurs du côté opposé.

Le réflexe plantaire est à peine constatable à droite; il semble qu'il se produit une légère extension dex orteils. — A gauche le réflexe des orteils est nettement en extension.

La sensibilité tractile est conservée partout mais sans être très fine; la sensibilité à la piqûre est également un peu diminuée sur la plus glande partie du tronc et des membres; la dimimition de la sensibilité pour la température est encore plus manifeste surtout pour le chaud, mais il n'y a nulle part d'absence permanente et complète de la sensibilité thermique, et les troubles ne peuvent être comparés à ceux que l'on observe dans la syringomyélie.

En même temps que la reprise tardive d'amyotrophie dont il vient d'être question, en 1890, à l'âge de 34 ans, a commencé à apparaître une déviation du rachis et des côtes qui n'a cessé d'augmenter jusqu' à l'heure actuelle. Le thorax est très déformé, son contour n'est plus arrondi, en avant il présente plutôt l'apparence d'un angle dièdre dont la saillie descend obliquement sur la paroi latérale en bas et en avant, tout le thorax est comme plié sur la paroi latérale gauche. La déformation rachidienne est une scolio-cyphose avec prédominance de la cyphose, occupant surtout la région dorsale et un peu la région lombaire. La gibbosité commence en haut à partir de l'angle inférieur de l'omoplate, la convexité est tournée du côté droit. Il existe en un mot une gibbosité postérieure constituée par la cage thoracique du côté droit et un angle dièdre antérieur constitué par la partie gauche du thorax. C'est dans la position couchée que la déformation thoraco-rachidienne est le moins accentuée; dès que le malade se lève et se met debout il se produit un affaissement énorme, le thorax gauche rentrant dans le bassin. La suspension par la tête et les aisselles ne modifie que légèrement la déformation.

Sans revenir sur le détail de ces deux Observations je rapellerai en quelques mots les faits ayant spécialement trait à la scoliose dont ces malades ont été tardivement atteints:

Le premier malade, Denov. . . . a été frappé de paralysie spinale infantile à l'âge de 3 mois, c'est seulement à l'âge de 16 ans que la scoliose a commencé à se produire.

Le second malade, Gabir . . . a été frappé de paralysie spinale infantile à l'âge de 5 ans, c'est senlement à l'âge de 34 ans que la scoliose a commencé à se produire.

Chez ce dernier la paralysie s'était initialement localisée au membre inférieur droit.

Chez le premier la paralysie à porté surtout sur les membres inférieurs mais elle atteignait aussi les membres supérieurs, principalement au niveau de leur racine.

L'un et l'autre présentent des secousses fibrillaires assez prononcées, étendues à un grand nombre de muscles. — Ces secousses fibrillaires coïncident chez le second malade Gabir . . . avec une reprise tardive d'amyotrophie qui s'est étendue non seulement aux membres inférieurs mais encore aux membres supérieurs. — Chez le malade de l'Observation I, Denov. . . il ne semble pas qu'il se soit produit jusqu'à présent de reprise tardive d'amyotrophie.

De l'examen de ces deux cas ressort donc ce fait que, chez des individues atteints de paralysie spinale infantile dans les premières années de la vie, ne présentant consécutivement à celle-ci aucune déformation du rachis, aucune paralysie manifeste des muscles du tronc, on peut voir au bout de 15, 20, 30 ans se produire une scoliose tardive à marche lentement progressive, et cela sans qu'une nouvelle attaque de poliomyélite aigue soit intervenue.

Ces faits sont très différents de ceux signalés par les auteurs qui ont écrit sur la paralysie spinale infantile, car dans ces cas il s'agit de scoliose se produisant, soit immédiatement à la suite de l'attaque de poliomyélite, soit dans les premières années qui suivent celle-ci. Il en est ainsi notamment dans l'Ob-

servation de Heine[1]) (p. 36) dans laquelle on voit un garçon atteint de paralysie spinale infantile à l'âge de 3 ans, chez lequel „dans les années qui suivirent la colonne vertébrale commença à présenter une inclinaison notable vers la droite . . . cette inclinaison, à l'âge de 11 ans était énorme".

Dans un autre cas de Heine (Observation II, p. 31) il s'agit d'une fillette qui à l'âge de 8 mois fut atteinte de paralysie infantile des deux membres inférieurs, et chez laquelle apparut à l'âge de 4 ans une scoliose paralytique qui alla depuis en augmentant. L'intervalle de 3 ans qui sépare le début de la paralysie infantile du moment où on remarque l'apparition de la scoliose est déjà assez considérable, mais comme le moment où la déformation apparut coïncide suivant tout vraisemblance avec celui où la petite malade fit les premières tentatives pour se tenir debout et pour marcher on pourrait en induire que ce sont ces premières tentatives qui ont déterminé la production d'une déformation jusqu'alors demeurée latente.

Quoiqu'il en soit le caractère commun de ces cas de Heine où la scoliose est contemporaine au début de la paralysie spinale infantile ou du moins se montre peu de temps après celle-ci, est la coexistence d'une paralysie manifeste de certains muscles du tronc, paralysie qui joue certainement un rôle important dans la production de cette déformation rachidienne.

Dans nos cas de scoliose tardive au contraire rien de semblable ne s'observe, la croissance s'est faite normalement pour le tronc, aucune paralysie n'a été observée à ce niveau, pendant 15 ans pour l'un, pendant 29 ans pour l'autre, ces malades ont pu se tenir droits sans difficulté, et c'est seulement après un aussi long espace de temps qu'ils ont vu débuter la déformation du rachis et du thorax. Il s'agit donc là d'un phénomène bien différent de celui qui s'observe dans la scoliose précoce consécutive à la paralysie spinale infantile.

Cette apparition tardive de la scoliose semble, pas certains côtés, devoir être rapprochée du singulier phénomène assez fréquemment observé dans la Paralysie spinale infantile et connu sous le nom de „Reprise tardive d'Amyotrophie." On sait que ce phénomène consiste en ceci que des malades, atteints dans leur première enfance d'une paralysie spinale ayant amené l'atrophie d'un membre, voient au bout de 20, 30 et même 40 ans, survenir sur les muscles des membres restés normaux, une amyotrophie progressive qui, bien qu' à marche lente, finit cependant par envahir un grand nombre de muscles. Ces reprises tardives d'amyotrophie se montrent le plus souvent, d'une façon tout à fait spontanée, dans d'autres cas elles apparaissent à la suite d'une maladie aigue, d'une infection. Elles s'accompagnent de secousses fibrillaires et fasciculaires ordinairement très prononcées sur la plupart des muscles frappés par la reprise d'amyotrophie.

Comme nous venons de le dire il existe entre ces reprises tardives d'amyotrophie et la scoliose tardive que nous étudions, plus d'une analogie:

---

1) Heine, Spinale Kinderlähmung. Stuttgart 1860.

L'époque du début est aussi tardive pour les reprises d'amyotrophie que pour la forme de scoliose que nous étudions; l'un et l'autre phénomène se montrent le plus souvent sans cause appréciable, d'une façon pour ainsi dire spontanée; l'un et l'autre coincident parfois avec quelques sensations douloureuses dans les régions atteintes à nouveau; l'un et l'autre s'accompagnent de contractions fibrillaires et fasciculaires étendues à un grand nombre de muscles.

En présence des ces analogies on est en droit de penser que le mode de production de la scoliose tardive doit étré très voisin du mode de production des reprises d'amyotrophie. Il est vraisemblable que l'un et l'autre phénomène sont dus à ce que le foyer ancien de polyomyélite survenu dans la première enfance a déterminé dans la substance grise médullaire un locus minoris resistentiae et a joué dans la moelle épinière le rôle d'un épine au contact de laquelle a pris naissance le nouveau processus morbide. — On a objecté à cette hypothèse que le nouveau processus débutait parfois à une distance assez grande des territoires atteints par le foyer primitif. Mais Rémond (de Metz) a fait très justement remarquer que dans la paralysie spinale infantile le foyer poliomyélitique occupe généralement une assez grande étendue en hauteur; si en certains points les lésions sont tellement légères qu'il se fait une réparation presque complète et qu' en tout cas il ne se produit aucune paralysie ou amyotrophie des muscles sous la dépendance de ce segment, il n'en est pas moins possible que plus tard, après de nombreuses années, l'activité de ces foyers superficiels se réveille. — Il est probable que c'est là ce qui donne lieu, mutatis mutandis, à la reprise d'amyotrophie d'une part, à la scoliose tardive d'autre part.

Cette hypothèse est des plus vraisemblables: en tout cas le fait clinique est incontestable, nous avons pensé qu' il y avait lieu d'attirer sur lui l'attention des médecins.